Aus der chirurgischen Universitätsklinik Freiburg im Breisgau
Direktor: Professor Dr. Ed. Rehn

Primäre Kniegelenksarkome

Inaugural-Dissertation

zur Erlangung der medizinischen Doktorwürde
der Hohen Medizinischen Fakultät der
Albert-Ludwigs-Universität
Freiburg im Breisgau
vorgelegt von

Hans Bäcker
Freiburg im Breisgau

1935

Aus der chirurgischen Universitätsklinik Freiburg im Breisgau
Direktor: Professor Dr. Ed. Rehn

Primäre Kniegelenksarkome

Inaugural-Dissertation

zur Erlangung der medizinischen Doktorwürde

der Hohen Medizinischen Fakultät der

Albert-Ludwigs-Universität

Freiburg im Breisgau

vorgelegt von

Hans Bäcker

Freiburg im Breisgau

1935

Buchdruckerei W. Göggel, Inh. L. Wetzel & A. D.-Wetzel, Freiburg im Breisgau

Dekan: Professor Dr. Kapfhammer

Referent: Professor Dr. Schneider

Gedruckt mit Genehmigung der med. Fakultät Freiburg i. Br.

R. UNIV.
BIBLIOTHEEK
LEIDEN

Das Kniegelenk fesselt nicht allein durch die Häufigkeit seiner Erkrankung das Interesse des Klinikers, sondern schon lange vor Erkennung der mechanischen Erkrankungen des Gelenkes hatte sowohl die Konstruktion desselben als auch die Mechanik seiner Bewegungen die Aufmerksamkeit der Physiologen und Anatomen auf sich gezogen. Einen großen Raum der *pathologischen* Zustände des Kniegelenks, die ja vor allem für den Kliniker von Bedeutung sind, nehmen die *bösartigen* Geschwülste ein, die sowohl primär als auch sekundär entstanden sein können. Ihr Vorkommen ist jedoch relativ selten. Der Grund hierfür dürfte in dem refraktären Verhalten der Gelenke gegen Einwanderung von Neoplasmen liegen. Den Ausgangspunkt für diese schnell wachsenden Tumoren bilden die Gelenkenden von Femur, Tibia und Fibula, die vorwiegend oder ausnahmslos zu den Sarkomen gehören.

Largiadèr unterscheidet als einer der ersten Kliniker, die sich mit diesen Tumoren beschäftigt haben, 2 Arten von Geschwülsten der Kniegelenkskapsel, 1. solche, bei denen das Sarkom von Anfang an die ganze Kapsel diffus infiltriert und sich regellos in der Gelenkhöhle ausbreitet; 2. Tumoren, bei denen das Sarkomgewebe trotz histologisch malignem Charakter makroskopisch zunächst begrenzt erscheint und erst im Laufe von Jahren langsam größer wird, ohne aber in ein destruierendes Wachstum überzugehen.

Rydyger dagegen differenziert drei Arten von Kniegelenksarkomen: 1. Genau begrenzte, mehr oder weniger bewegliche Tumoren von Bohnen- bis Apfelgröße; 2. diffuse Infiltrate der Kapsel und schließlich noch eine *Mischform* der beiden eben genannten Arten, indem in der gleichmäßig sarkomatös infiltrierten Kapsel sich mehr oder weniger zahlreiche umschriebene Knoten bilden.

Der *Entstehung* nach sprach Raßmann von myelogenen oder zentralen und von periostalen oder peripheren Sarkomen. Krüger gibt sogar noch einen *fascialen* Ursprung an, wobei für die untere Extremität die Fascia lata und suralis infrage kommen Im folgenden will ich nun die Sarkome der Kniegelenkskapsel

nach der eben beschriebenen und früher gebräuchlichen Einteilung kurz besprechen.

Bei der *periostalen* oder *peripheren* Form geht der Tumor von der Innenfläche des Periostes, von der *Cambiumschicht* aus, umwächst, sich flächenhaft ausbreitend, den Knochen und erreicht vor allem bei Jugendlichen große Ausdehnung. Das periostale Sarkom fühlt sich hart und derb an und zeigt eine spiegelige und unregelmäßige Form. Daneben kommen aber auch weiche, spekkige Geschwülste vor, von je nach dem Blutreichtum wechselnder, weißlich bis bräunlichroter Farbe. Histologisch sind es meistens Rund- oder Spindelzellen-Sarkome. Anfangs findet noch eine Abgrenzung des Tumors durch das Periost statt, schließlich kommt es aber zur Durchbrechung und zum Eindringen in die *Substantia compacta* und in das *Mark*. Infolgedessen ist es oft schwer zu entscheiden, ob der Tumor zentral oder peripher entstanden ist.

Die *myelogenen* oder *zentralen* Sarkome dagegen gehen vom Knochenmark aus, sind von markig weicher Beschaffenheit und äußerst reich an Capillargefäßen. Expansives Wachstum, Auftreibung der Corticalis und Bildung der Geschwulst auf Kosten der alten Knochensubstanz sind die Kennzeichen dieser Tumoren. Häufig findet sich bei sehr dünner Knochenschale auf Druck Pergamentknittern oder Einschmelzung der Knochenrinde durch Usur, der vom Mark aus vordringenden Tumormassen, sodaß es gelegentlich zu Spontanfrakturen kommen kann. Wächst die zentrale Geschwulst durch die Knochenrinde durch, dann findet eine ungehinderte Ausbreitung statt. Die äußere Form ist rundlich oder knotig, in einzelnen Fällen wurden Geräusche oder Pulsation beobachtet Blutungen und Pigmentablagerungen bedingen gelb- bis braunrote Farbe. Histologisch sind die zentralen Sarkome sehr verschieden. Regressive Veränderungen der Tumoren können zur Verflüssigung, Vacuolenbildung, Degeneration, Blutungen und schließlich zur Cystenbildung führen (letzteres zeigte auch ein Fall unserer Klinik).

Der *Ausgangspunkt* für eine Geschwulstentstehung ist in erster Linie die *Metaphyse*, also der der Epiphysenlinie zunächst liegende Teil der Diaphyse. Der Tumor kann aber auch von den übrigen Teilen des Schaftes ausgehen, seltener aber von der Epiphyse, dem Gelenkende des Knochens. Die Grenze für das Eindringen der Geschwulst in das Gelenk sind die *knorpeligen Epiphysenlinien* am unteren Femur und oberen Tibiaende, die am häufigsten erhalten bleiben und heftigen Widerstand leisten. Dieses *refraktäre Verhalten* der Gelenke gegen eindringende Tumormassen beruht in erster Linie auf einer großen Widerstandsfähigkeit des Gelenkknorpels, weniger der Gelenkkapsel und der Synovia; zweifellos deshalb, weil das Wachstum der Geschwulstelemente

sich immer mehr oder weniger dem Gefäßverlauf anpaßt, und so das Gelenk in dem gefäßlosen hyalinen Knorpelüberzug einen sehr widerstandsfähigen Schutz besitzt. Es sind in der Literatur Fälle beschrieben, wo der Knochen schon längst mit Sarkomgewebe durchsetzt war, der Operateur aber im Gelenk noch intakten Knorpelüberzug und eine erhaltene Kapsel fand. Als Erklärung für dieses refraktäre Verhalten könnte man beim Knorpel, — wie schon gesagt — die relative Gefäßarmut des Gewebes, den gefäßlosen hyalinen Knorpelüberzug der Epiphyse und die damit verbundenen schlechten Ernährungsbedingungen für eine progessive Geschwulst verantwortlich machen, während dieses Moment für die Kapsel und Synovialis, die eine außerordentliche Neigung zur Gefäßsprossung und Entzündung zeigen, nicht zutrifft. Nach Troell kann die Geschwulst aber mit Umgehung der Epiphysenlinie auf dem Wege über die Kapsel oder subkapsulär (aber extra ossal) auf das Gelenk übergreifen, wobei die ersten Veränderungen des Gelenkes am Knorpel hervorgerufen werden.

In den letzten Jahren wurden bedeutende Fortschritte bei der Beurteilung von Sarkomen sowohl auf pathologisch-anatomischem als auch klinischem Gebiet gemacht, die auch für die Beurteilung der kniegelenknahen Tumoren von maßgebender Bedeutung sind. Das ordnende Prinzip bei der Einteilung der Knochensarkome war entsprechend ihrer Kenntnis lange Zeit recht primitiv. Beherrscht wurde die klinische Vorstellung durch die ziemlich ungenau gehaltene Zweiteilung in myelogene und periostale Sarkome. Mit diesen vielfach allzu schematisch übernommenen Bezeichnungen wurden fast allgemein histogenetisch, und vor allem auch klinisch prognostische Vorstellungen verbunden, die jahrzehntelang in der Literatur ihr Unwesen getrieben haben und dadurch einen klaren Einblick in die Prognose und eine gerade Richtlinie für die Behandlung der Knochensarkome verhindert haben, sodaß in der Gruppe der myelogenen oder zentralen Osteosarkome die *Riesenzellengranulome* eingeschlossen waren, die, wie wir heute wissen, nichts mit den Knochensarkomen zu tun haben. Eine Statistik von Bloodgood zeigt z. B., daß unter 140 zentralen Knochentumoren nur 25 *Sarkome* waren, und daß es bei den übrigen sich größtenteils um gutartige Riesenzellentumoren handelte. Gegen die Bezeichnung myelogen und periostal im histogenetischen Sinne hatte auch Ribbert Einspruch erhoben, *da der Ausgangsort des Sarkoms in den meisten Fällen überhaupt nicht mit Sicherheit festzustellen ist*, und daher zentral-peripher nur für die grobtopographische Orientierung empfohlen. Coenen und Troell lehnen diese Einteilung ebenfalls ab. Trotzdem behielt man aber in der klinischen Literatur weiter die Begriffe zentral-peripher als prognostisches Unterscheidungsmerkmal der Knochensarkome bei.

Die *neue* Einteilung der Sarkome verdanken wir in erster Linie den umfassenden Studien amerikanischer Autoren. Den Anstoß hierzu gaben vor allem die Untersuchungen Ewings, der sich, bei dieser Fülle der Erscheinungen ein ordnendes Prinzip zu finden, großen Verdienst erworben hat. Er unterscheidet zunächst zwei Formen von Tumoren:

1. das osteogene Sarkom,
2. das diffuse endotheliale Myelom (das eigentliche Ewings'sche Sarkom), und schließlich noch:
3. periostale Fibrosarkome, und
4. parostale oder extraperiostale Weichteilsarkome.

Die oben geschilderte neue Einteilung Ewings' der Knochensarkome ist auch für die kniegelenknahen Tumoren maßgebend. In der hiesigen Klinik wurden in der Zeit vom 15. August 1927 bis zum 2. Februar 1934 folgende Fälle beobachtet.

I.

v. V., Th, 34 J. Aufnahme: 15. 8. 1927.

Anamnese: Patient erlitt einen *leichten Motorradunfall, bei dem er das ausgestreckte rechte Bein sehr stark im Anprall auf den Boden in der Längsrichtung zusammenstauchte.* Gleich nach dem Unfall ziemlich starke Schmerzen im rechten Knie und Unterschenkel. Der Arzt verordnet Heißluft und Massage. Nach zwei Wochen ist der Patient beschwerdefrei. Nach ein bis zwei Monaten erneute Schmerzen im rechten Knie und an der Außenseite des rechten Unterschenkels, nach der Wade und dem Fuß hin ausstrahlend. Gleichzeitig harte Anschwellung des Knies lateral, die langsam und stetig größer wird. Zunahme der Schmerzen. Auf Einreibung und Jodpinselung keine Besserung.

Befund: Sehr großer, magerer, blaßer Mann.
Kopf und Hals o. B.
Lunge: Linker Unterlappen Klopfschall verkürzt, Atemgeräusch verschärft, pleuritische Nebengeräusche.
Abdomen: o. B. Urogenitalapparat o. B.
Nervensystem o. B.

Lokalbefund: An der Außenseite der Fibula, am cabut fibulae eine fast faustgroße Anschwellung, Haut normal gefärbt, unempfindlich, glatt, verschieblich. Die Anschwellung geht ohne scharfe Grenzen in die Umgebung über, hat

eine glatte Oberfläche, ist hart und nicht druckempfindlich. Keine Fluktuation.

Diagnose: Rundzellensarkom des rechten Wadenbeins.

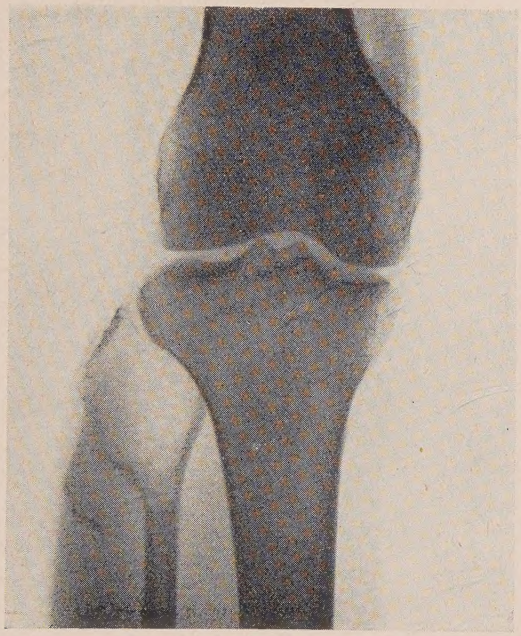

Bild 1

Die *Röntgenaufnahme* ergibt: Das rechte Fibulaköpfchen ist hochgradig aufgetrieben, von den Knochen stehen nur noch einige grobmaschige weiche Züge und eine dünne zerfaserte Kontur, die stellenweise durchbrochen ist, sodaß einige weiche krümelige Knochenschatten in die Weichteile wachsen.

Röntgendiagnose: Sarkom des rechten Wadenbeins.

Therapie und Verlauf:

Operation in Cloraethyl-Tropfnarkose.
Längsschnitt an der Außenseite der rechten Wade. Nach Durchtrennung von Haut und Fascie und oberflächlichen Muskeln wird der dicht hinter der Geschwulst herziehende Nervus peroneus sorgfältig auspräpariert und beiseite gezogen. Das erkrankte obere Fibuladrittel wird mitsamt der umgebenden Muskulatur herausgeschält und entfernt. *Die vorläufige histologische* Untersuchung

ergibt *Rundzellensarkom*. Nach sorgfältiger Blutstillung, vor allem der tiefen Wadenvenen, Zunähen der Wundhöhle und nach Einlage eines kleinen Drains, Schluß der Hautwunde. Gefensterter Gipsverband.

19. 8. 27 Patient hat sich nach dem Eingriff gut erholt. Wunde gut, Entfernung des Drains. *Die genauere histologische Untersuchung zeigt,* daß es sich um einen *malignen* Tumor handelt, daher erneute Operation.

20. 8. 27 II. Operation in Chloraethylnarkose. Absetzung des rechten Beines in Oberschenkelmitte. In Blutleere Zirkelschnitt zwei Finger unterhalb der Oberschenkelmitte. Durchtrennung der Haut und des Unterhautfettgewebes. Nach Zurückpräparieren eines Hautlappens werden die Muskeln durch neuen Zirkelschnitt bis auf den Knochen durchtrennt. Der Femur wird quer durchsägt. Nach Versorgung der Gefäß- und Nervenenden werden die Muskeln über dem Knochenstumpf durch durchgreifende Nähte vereinigt. Hautnaht. Einlage eines Drains, Pappschienenverband.

31. 8. 27 Allgemeinbefinden gut. Starke Wundsekretion, gute Heilung. Entfernung des Drains.

11. 9. 27 Entlassung mit gut sitzender Prothese. Keine Metastasen, keine Recidive.

II.

F. G. 55 J. Aufnahme: 19. 2. 1928.

Anamnese: Familie o. B.
Patient leidet seit zwei Jahren an zunehmenden Schmerzen im linken Kniegelenk. Sie hat aus diesem Grunde mehrere Aerzte konsultiert und die verschiedensten Diagnosen und Behandlungsvorschläge erhalten.

Befund: Kranke in gutem E. Z. und A. Z.
Von neuropathischer Konstitution.
Lokal: Kniegelenk links gegenüber rechts geschwollen, die Schwellung betrifft vor allen Dingen die Außenseite des oberen Tibiaendes. Starke Einschränkung der Beweglichkeit im Sinne der Beugung. Letztere nur mit Schmerzen möglich. Patientin geht am Stock unter Hinken.

Diagnose: Chondrosarkom des linken Kniegelenks.

Bild 2

Röntgenbefund: (13. 2. 28) Der ganze Condyl. ext. tibiae ist von einer wenig scharf begrenzten Aufhellungshöhle eingenommen, das Bild von eigentümlich wattenflockenähnlichem Aussehen von Umlagerung von harten unregelmäßigen Knochenwucherungen. Keine nennenswerte Periostitis. Außerdem sind beide Kniegelenke stark verändert im Sinne einer Arthritis deformans.

Röntgendiagnose: Sarkom oder Lues der Tibia, bezw. des Kniegelenks links, Arthritis deformans beiderseits.
(Siehe Bild II.)

Therapie: Operation in Stick-Oxydul-Narkose.
Aufklappung des linken Kniegelenks durch Bogenschnitt. Nachdem zunächst über der Tibia eingegangen war und sich herausgestellt hatte, daß es sich in der Tat um einen malignen Tumor handelte, der ins Gelenk durchgebrochen war, bezw. vom Gelenkknorpel seinen Ausgang nimmt, wurde die Resektion ausgeführt. An den Femurkondylen sind deutlich Arthritis deformans-Wucherungen zu sehen. (Schlängelungen der Kapselgefäße, entzündliche Wucherungen am Kapsel-

ansatz.) Flache Abtragung der Gelenkflächen des Femur, Einstellung des Beines, Naht des Bandapparates und der Haut, Drainage durch kleines Gummirohr. Beckengipsverband.

3. 3. 28 Das *pathologische Institut* bestätigt die klinische Diagnose *„Chondrosarkom"*. Die Knorpelzellen zeigen dabei vielfach ganz unregelmäßige, große Formen. Das Knochengewebe, in das der Femur eingewachsen ist, wird von einem osteoklastenreichen Resorptionsgewebe zerstört.
Die Wunde nach der Operation ist etwa tellergroß mit schlechten Granulationen versehen und sezerniert stark.

28. 4. 28 Spaltung eines Abszesses an der Außenseite der Operationsstelle, Entleerung von dickem, rahmigem Eiter, Einlage eines Drains

5 5. 28 Fast vollständiges Aufhören, der Sekretion, Entfernung des Drains, Temperatur normal. Bestrahlung der Wunde mit natürlichem Sonnenlicht. Anlegen eines Gipsverbandes (Longetten) In der Zwischenzeit versucht die Patientin am Stützapparat zu gehen. Patientin selbst ist sehr schlapp und energielos, abwechselnde Schmerzen in beiden Beinen.

30. 6. 28 Der Röntgenbefund zeigt den Zustand nach Resektion der Tibia- und Fibula Epi- Metaphysen und eines Teiles der Femurepiphyse.
In der Folgezeit machen die Gehversuche der Patientin gute Fortschritte. Sie klagt zwar immer noch über wechselnde Schmerzen im rechten und linken Knie.

21. 11. 28 Entlassung zur Kur nach Badenweiler.
Näheres über das weitere Befinden der Patientin ist nicht zu erfahren.

III.

Sch. R. 21 J. Aufnahme: 2. 1. 1929.

Anamnese: Vater an unbekannter Ursache gestorben. Als Kind Masern und Scharlach, mit 8 Jahren Rachitis. In der gleichen Zeit soll eine geringfügige Lähmung der ganzen rechten Seite ohne eigentliche Ursache entstanden sein Patient konnte jedoch weiter umhergehen.
Jetzige Beschwerden: am 2. 1. 29 erhielt Patient *eine Quetschung des rechten Oberschenkels* und des Magens von einem Auto, das ihn angefahren hatte. Er konnte nicht mehr weitergehen und mußte ins Krankenhaus gebracht werden. Keine Knochenverletzung. Im Juli

1929 wird Patient wieder acht Tage der Klinik zur Beobachtung eingewiesen.

Befund: Patient mittelgroß, in mäßigem E. Z und A Z. Schmächtiger Körperbau, gesunde Gesichtsfarbe. Lokal: der Bizeps femoris links wird kontrahiert gehalten, wodurch das linke Knie in einer dauernden Beugekontraktur von 160° steht, mit dem der Patient auch geht, trotz dadurch bedingter Verkürzung des linken Beines. Auf Druck ist die angespannte Muskulatur der Streckseite des linken Oberschenkels schmerzhaft. Es sind keine Zeichen für eine alte oder frische Verletzung vorhanden (kein Haematom, kein Erguß). Beim Versuch, das linke Knie passiv zu strecken, was möglich ist werden heftige Schmerzen in der Oberschenkelmuskulatur angegeben. Es handelt sich um eine Zwangsstellung des linken Knies, die noch als Folge des Unfalls zu deuten ist. Die Bewegungen im linken Hüftgelenk sind o. B. Am rechten Bein leichte Spasmen, erhöhte Reflexe, Babinsky positiv.

Diagnose: Kniegelenkssarkom rechts.

Bild 3

Röntgenbefund: 10. 1. 30. Unregelmäßig weiter Gelenksspalt mit leicht gewellten Flächen, Zacken und Randwülste an den Kanten der Gelenkfläche Der laterale Höcker der eminentiae intercondyloidae fehlt. Das Fibulaköpfchen zeigt eine fast das ganze Köpfchen einnehmende Aufhellung, innerhalb deren die Knochenstruktur vollständig fehlt, bezw. verschwommen angedeutet ist. Es steht nur beiderseits ein schmaler Corticalissaum.

Röntgendiagnose: Differentialdiagnose zwischen Ostitis fibrosa und myelogenem Sarkom.

Therapie: Heißluft-Massage. Trotz aktiver und passiver Bewegungsübungen keine Besserung, daher am 21. 1. 30 Operation in Allgemeinnarkose.
Z-förmige Verlängerung beider Beugesehnen im linken Kniegelenk. Vom lateralen Schnitt aus wird das Fibulaköpfchen unter Schonung der Muskelansätze freigelegt. *Bei der Aufmeißelung zeigt sich, daß das ganze Köpfchen von einer Höhle eingenommen wird, die gelbe, zähe Flüssigkeit enthält.* Keine Zeichen einer Entzündung. Breite Eröffnung der Höhle und Auskratzung mit dem scharfen Löffel. Fasciennaht, Hautnaht, Gipsverband in Streckstellung des linken Beines. Patient hat den Eingriff gut überstanden und wird am 28. 2. 30 mit folgendem Befund entlassen: Das linke Bein kann vollkommen, auch aktiv durchgestreckt werden, wenn auch der Patient beim Gehen immer noch gern eine leichte Beugestellung einnimmt. Narbe o. B. Reflexe immer noch leicht gesteigert. Beinmuskulatur kräftig entwickelt.

Maße:	rechts	links
Oberschenkel, 15 cm oberh. Knie:	43,5 cm	42,0 cm
Knie:	30,0 cm	35,8 cm
Unterschenkel, 10 cm unterh. Knie:	32,0 cm	32,3 cm
Knöchel:	23,5 cm	25,5 cm

Knie links leicht geschwollen, Gelenk o. B.
Patellar gut beweglich, mit 18 Tagen Schonung entlassen.

Pathologischer Befund: Das übersandte besteht zum Teil aus richtigem spongiösem Knochengewebe mit Fettmark. Daneben liegen aber einige Trümmer von geflechtartig gebautem Knochen. Man könnte an irgend eine Spontanfraktur mit callusartiger Wucherung denken, doch ist leider das Material zu gering, um topographische Beziehungen feststellen zu können.

30. 3. 31 Patient kommt wieder wegen zunehmender Beugekontraktur im linken Knie. Es zeigt sich in Narkose, daß

überhaupt keine Beugungshindernisse im Gelenk bestehen. Das Gelenk wird ohne jeglichen Widerstand von seiten der Muskulatur oder Gelenkkapsel in Streckstellung eingegipst.

14. 4. 31 Schalen des Gipses, Heißluft und Massage. Auch das Röntgenbild ergibt keine wesentlichen krankhaften Veränderungen.

30. 4. 31 Entlassung des Patienten mit völlig gestrecktem Knie.

IV.

B. E. 39 J. Aufnahme: 23. 12. 1929.

Patient wurde vom Arzt zur Bestätigung der Diagnose „Unterschenkelsarkom“ eingewiesen.

Befund: Leicht abgemagerter Patient. Dicht unterhalb des Kniegelenks zeigt sich an der Tibia vorne eine deutliche Verwölbung mit Verfärbung der Haut ins bläuliche. Die betreffende Stelle ist auf Druck leicht schmerzhaft, geringe Gehbeschwerden, Schmerzen bei der Bewegung. Die Beweglichkeit selbst ist als solche frei. Innere Organe o. B.

Diagnose: Kniegelenkssarkom links.

Bild 4

Röntgenbefund: Große ovale Aufhellung in der Epi- und Metaphyse der Tibia von etwa 7 cm Länge und 4 cm Breite Die Aufhellung ist unregelmäßig und unscharf begrenzt. Die Corticalis ist stellenweise papierdünn. Die Aufhellung reicht bis zu dem eminentiae intercondyloideae. Im Inneren der Aufhellung noch deutliche Knochenstruktur, wenn auch etwas verschwommen. Auf dem seitlichen Bild leichte Verbuckelung der tuberositas tibiae, besonders starke Aufhellung ohne Knochenstruktur. Die Tibiametaphyse ist ebenfalls stark aufgehellt, jedoch sieht man deutliche Knochenstruktur.

Patient ging über die Weihnachtsfeiertage auf eigene Verantwortung gegen ärztlichen Rat nach Hause. Es wird ihm mitgeteilt, daß wahrscheinlich eine Amputation des Beines unvermeidlich sei. Patient ist nicht zurückgekehrt, sein Bein soll in Lörrach amputiert worden sein. Näheres ist nicht zu erfahren.

Röntgendiagnose: Tibiasarkom links.

V.

Schw. H. 12 J. Aufnahme: 2. 5. 1933

Anamnese: Familie: Eltern an unbekannter Ursache gestorben Eigene: Kinderkrankheiten Masern, sonst nie ernstlich krank. Seit Dezember 1932 Schmerzen im rechten Bein, unmittelbar unterhalb des Kniegelenks, äußerlich anfangs nichts zu sehen. Mit der Zeit bemerkte sie eine langsam größer werdende Schwellung, die fast pflaumengroß wurde. Der im Februar zugezogene Arzt verordnete Umschläge und Salbenverbände. *Am 1. 3. 33. stürzte Patientin auf das rechte Bein*, wobei das rechte Bein unterhalb des Knies gebrochen sein soll. Patientin konnte nicht auf dem Bein stehen, der Arzt legte einen elastischen Verband an. Als sie nach drei Wochen wieder aufstand, sei die Geschwulst viel dicker gewesen. Daher Einweisung in die Klinik.

Befund: Mädchen in gutem E. Z. und A. Z.
Haut und sichtbare Schleimhäute gut durchblutet.
Keine Oedeme.
Hals, Mund und Rachenring o. B.
Innere Organe o B.
Lokal: An der Innenseite des oberen Endes der rechten Tibia findet sich eine etwa hühnereigroße Anschwellung, vor allem unmittelbar unterhalb des Knies, die sich

derb anfühlt, nicht entzündlich verfärbt und in geringem Maße druckempfindlich ist. Die Haut ist verschieblich, die Bewegungen des Gelenkes sind frei. Starke Quadrizepsatrophie rechts Linkes Kniegelenk o. B. Reflexe o. B.

Vergleichende Maße:	rechts	links
Länge des Beines	80,6 cm	81,0 cm
Oberschenkel, 10 cm oberh. d. Pat.	29,2 cm	33,3 cm
Knieumfang	31,3 cm	31,0 cm
Tumorgegend	32,0 cm	28,0 cm
Waden	28,0 cm	28,0 cm
Knöchel	24,0 cm	24,0 cm

Diagnose: Tibiasarkom rechts.

Bild 5

Röntgenbefund: Die proximale Tibiametaphyse ist besonders rechts im medialen Anteil stark verändert. In der Struktur finden sich zahlreiche Verdichtungen mit dazwischen liegenden Aufhellungen. Die mediale Kontur ist zerstört. Auch die medialen Weichteile projizieren sich zahlreiche, kleine, nahezu kalkdichte Schatten. Auch die

Epiphysenfuge und der mediale Anteil der proximalen Metaphyse ist zum Teil unscharf.

Röntgendiagnose: Osteogene Sarkom der rechten Tibia.

Therapie und Verlauf: Operation am 9. 5. 33 in Aethertropfnarkose. Rechteckiger Lappenschnitt zur Freilegung des oberen Drittels der Tibia, Ablösung der Haut, Hochklappen der Hautlappen über das Kniegelenk. Anlegen der Esmarch'schen Blutleere. Skelettierung des ganzen oberen Tibiadrittels. Durchtrennung der Tibia mit der Eigli-Säge zwischen mittlerem und oberem Drittel. In der Nähe der tuberositas tibiae hat die Geschwulst die Weichteile infiltriert, sodaß sich die Haut eben noch vom Femur frei lösen läßt. Durchtrennung des seitlichen Bandapparates wird möglichst vermieden, Durchtrennung der ligamenta cruciata, darauf Entfernung des ganzen oberen Drittels der Tibia. Abnahme der Blutleere, exakte Blutstillung. Verkeilung des Tibiastumpfes mit den Femurkondylen derart, daß drei Metallschienen in die Markhöhle des Tibiaendes einerseits und in das untere Gelenkende andererseits eingelassen werden. Muskel-, Fascien-, Hautnaht. Gips in Streckstellung.

Die klinische und röntgenologische Diagnose werden durch den pathologisch-histologischen Befund vom 19. 5. 33 bestätigt.

Pathologischer Befund: Die eigenartig durchsichtige knorpel- oder schleimartige Masse, die die epyphysäre Region des Knochens durchsetzt und periostal eine tumorartige Erhebung bedingt, ist aus einem zellreichen, sarkomatösen Gewebe zusammengesetzt. Die einzelnen Zellen sind ganz polymorph, vielfach handelt es sich um Riesenzellen. Die Kerne variieren in allen Größen und Formen. Zahlreich sind die Kernteilungsfiguren. Die Geschwulst muß als ein polymorphzelliges, riesenzellenhaltiges Sarkom bezeichnet werden. Die ganze Anordnung ist eine diffuse. Hie und da ist es zur Bildung osteoider Grundsubstanz gekommen, sodaß man vielleicht annehmen kann, daß hier ein sogenanntes *Osteoidchondrom* in besonders zellreicher und bösartiger Form vorliegt.

11. 5. 33 Kontrollbild zeigt die Knochenstümpfe durch Metallstäbe miteinander vereinigt.

27. 5. 33 Der Gips wird geschalt. Dunkle Färbung des hufeisenförmigen Hautlappens, der an seinen Rändern vollkommen nekrotisch ist.

10. 6. 33 Entfernung des nekrotischen Gewebeteiles, Salbenverbände. Allmähliche Abstoßung des ganzen nekrotischen Hautlappens.

4. 7. 33 Vollkommene Selbstreinigung der Wunde und frische Granulationen.

5. 7 33 *II. Operation* (Prof Rehn und Assistenten) in Aethertropfnarkose.
Entfernung der Metallstäbe, Entlastungsschnitt oberhalb des Knies von rechts unten nach links oben, der nicht genäht wird, um einen oberen Hautlappen dem unteren Wundrande zu nähern.

15. 7. 33 Entfernung der Fäden, regelmäßige Verbände.

14. 9. 33 *III. Operation* (Prof. Rehn, O. A. Killian, Dr. Eitel) in Aethertropfnarkose.
Schnitt in der alten Narbe und Verlängerung derselben nach oben und unten. Freilegen des Kniegelenks. Es finden sich weder am Femur- noch am Tibiastumpf irgendwelche Zeichen eines Recidivs. Längsdurchsägung des Femurs in sagitaler Richtung in einer Länge von 15 cm. Umkippen der medialen Hälfte um 180° und Einschlagen des peripheren Endes der Tibia. Die Condylenflächen berühren sich ohne Fixation, Naht der Weichteile, Gipsverband.

16. 10. 33 Patient hat den Eingriff gut überstanden.

27. 10. 33 Wunde oben am Oberschenkel völlig abgeheilt. Die untere Wunde ist etwas weicher, fistelt aber stark. Es entleert sich eine gräulich-seröse Flüssigkeit. Borsäurepulver, trockener Verband.

7. 11. 33 Ueber der rechten Lunge starke Dämpfung, Atemgeräusche abgeschwächt, teilweise ganz besonders in der vorderen Axillarlinie.

8. 11. 33 Punktion der Pleura ergibt dünnflüssig seröses Exudat. Die Röntgenaufnahme zeigt Tumormetastasen in beiden Lungen, rechts einen Pleuraerguß.

15. 11. 33 Zunahme der Verschlechterung des Allgemeinzustandes und des lokalen Befundes.

26. 11. 33 Lokaler Befund: Zunehmende Verschlechterung. Die festabgeheilten Stellen am Knie sind wieder aufgebrochen. Knie hochgradig geschwollen. Es bestehen drei große, offene, stark eiternde Stellen, nach Fäulnis riechend. Täglich Verbände.
In den folgenden Tagen schlechter A.-Z. Fieber, Puls schwach.

5. 12. 33 Das ganze Bein hochgradig oedematös geschwollen. Das Oedem geht vom Oberschenkel zum Gesäß und auf den Rüchen über. Entleerung von braun-eitriger Flüssigkeit an den Wundstellen. Puls 130, sehr weich. Thorax: rechts starke Dämpfung. Großes Pleuraexudat. Herz nach links verdrängt.

8. 12. 33 Zunehmende Kreislaufschwäche. Puls 140. Starke Kachexie.

11 12. 33 Exitus letalis bei zunehmender Kreislaufschwäche.

VI.

D. E. 18 J. Aufnahme: 19. 1. 1934.

Anamnese: Familie: Vater im Krieg gefallen. Mutter gesund. 7 Geschwister gesund.

Eigene: Als Kind Masern, sonst angeblich nie ernstliche Kinderkrankheiten gehabt 1933 Oktober Leistenhernie. Operation in der hiesigen Klinik. Anfang Dezember Sturz auf das linke Bein, erst heftige Schmerzen, hat aber dann weiter gearbeitet. Eine Woche vor Weihnachten 1933 bekommt Patient stechende Schmerzen im linken Unterschenkel, die bis in den Fuß ausstrahlen, besonders dann, wenn er das Bein belastet. Etwa Neujahr 1934 bemerkt Patient eine leichte Schwellung des linken Unterschenkels Er hat dann auch schon beim Gehen starke Schmerzen. Arzt verordnet Salbe; da die Schmerzen nicht besser werden, kommt Patient in die Klinik.

Befund: Junger Mann in leidlichem E. Z. und A. Z. Die Haut ist blaß, die Wangen leicht gerötet. Innere Organe o. B. Lokal: Der linke Unterschenkel ist vom Knie bis zum Fußgelenk, besonders an der Vorderseite leicht geschwollen. Die Tibiakante erscheint im oberen Drittel beim Abtasten mit dem Finger leicht verdickt. Die Dickenunterschiede der beiden Unterschenkel ergeben folgende Maße:

rechts	links
28 cm	30 cm, 5 cm unterhalb der Patella
28,5 cm	31 cm, 15 cm „ „ „

Leichte Druckschmerzhaftigkeit des Unterschenkels im Bereich der Schwellung. Die Bewegungen im Knie- und Fußgelenk sind vollkommen frei. Es besteht eine subfebrile Temperatur von 37,7 °.

Diagnose: Gelenknahes Unterschenkelsarkom links.

Bild 6

Röntgenbefund: Der Tibiaschaft ist von proximalen Metaphyse an bis etwa zur Schaftmitte spindelförmig verdickt. Man sieht neben einigen kleinen rundlichen Aufhellungen eine starke Sklerosierung des Knochens und insbesondere eine Auffüllung der Markhöhle mit fleckigen Verdichtungen. Die Kontur des Knochens erscheint deutlich nach hinten vorgebuckelt Außerdem finden sich etwas regellose, nach oben unscharf abgegrenzte periostale Auflagerungen.

Röntgendiagnose: Myelogenes Tibiasarkom links.

Therapie und Verlauf: Operation am 26. 1. 34 in Endormnarkose. Amputation des linken Oberschenkels in der Schaftmitte in Blutleere. Versorgung der Gefäßstümpfe. Großer Hautlappen, Verband.

11. 2. 34 Am 11. Tag die Fäden entfernt. Patient steht heute auf. Der Stumpf ist reaktionslos und nahezu verheilt.

Pathologischer Befund: I. Makroskopisch: An dem übersandten Knochenstück ist nichts Rechtes von Sarkom zu sehen, nur osteoporotische Prozesse.

Das uns übersandte Material besteht aus zusammenhängenden diffusen sarkomähnlichen Zellwucherungen,

die hier und da besonders um die Gefäße herum in stärkeren Lagen angeordnet sind. An anderen Stellen wieder mehr lichter gelagerte, unter Ausbildung einer hyalinen Grundsubstanz mit deutlicher Kapselbildung um die einzelnen Zellen, sodaß die Aehnlichkeit mit hyalinem Knorpel sehr deutlich hervortritt. Einzelne Zellen sind sowohl der protoplasmatischen wie der Kerngröße nach sehr variabel gestaltet und enthalten viel Kernteilungsfiguren Das Ganze muß als *Chondrosarkom* bezeichnet werden.

II. Auf dem Durchschnitt durch die Tibia, welche noch deutlich die epiphysären Knorpellinien erkennen läßt, sieht man im oberen Drittel, entsprechend der großen, mit blutigen Massen ausgefüllten Operationswunde, daß auch im Knochen selbst eine geschwulstartige Masse sitzt, welche bis zur gegenüberliegenden Korticalis reicht. Man kann deutlich erkennen, daß am unteren Pol der Geschwulst gegen das mittlere Drittel zu eine nach oben zunehmende periostale Auflagerung besteht. Während in den unteren Abschnitten der Auflagerung eine einfache Periostitis ossificans vorzuliegen scheint, ist der obere Teil der periostalen Auflagerungen von geschwulstartigen Massen durchsetzt. Gerade in diesem Gebiet ist die Korticalis durch die Geschwulstmassen völlig zerstört. Diese Geschwulstmasse zeichnet sich durch ihr mehr homogenes Aussehen aus. Sie ist ganz hart, ebenso wie die größeren Geschwulstmassen weiter abwärts innerhalb des Knochenmarks. Sie erinnern hier mehr an eine Osteoidgeschwulst. Der ganze Geschwulstknoten ist gegenüber dem Knochenmark der übrigen Tibia, soweit es in der Diaphyse noch erhalten ist, und auch im mittleren und unteren Drittel durch eine Art Furche abgesetzt. Diese eigenartige Knochengeschwulst, welche hier gar nicht den Charakter eines Chondrosarkoms trägt, wird nach der Entkalkung weiter untersucht werden.

In Ergänzung unseres früheren Berichtes müssen wir jedoch nach histologischen Schnitten des völlig entkalkten Knochens feststellen, daß es sich um ein endostales Sarkom handelt. Die Geschwulst ist besonders in der Tiefe des eigentlichen Knochens ungemein zellreich und von Riesenzellen auf das stärkste durchsetzt. Die einzelnen Geschwulstzellen sind sehr variabel in Form und Größe der Zellen und Kerne. Nirgends findet sich fibröses Mark wie bei der Ostitis fibrosa

(Recklinghausen). An anderen Stellen ist die Geschwulst sehr gefäßreich. Hie und da erkennt man auch rein periostitische Verdickungen mit Neubildung zahlreicher Knochenbälkchen, die aber nicht zum Wesen der Geschwulst gehören. Von stärkerer Knorpelbildung ist an den jetzigen Schnitten nichts zu finden. Die Diagnose muß also auf myelogenes riesenzellenhaltiges echtes Sarkom gestellt werden.

3. 3. 34 Der Kranke wird heute arbeitsunfähig entlassen und in 6—8 Wochen zur Wiedervorstellung (Prothesenanmessung) in die Klinik einbestellt.

Die eben geschilderten Fälle sind der geweblichen Form nach verschieden. So finden wir unter unseren Fällen ein Chondrosarkom, ein Myxosarkom, Rundzellensarkom und andere Formen. Histogenetisch gehören sie aber mit Ausnahme von Fall I zu den sogenannten osteogenen Sarkomen. Unter diesem Begriff fassen die amerikanischen Autoren alle die Knochensarkome zusammen, die sich aus den Gewebselementen, die der normalen Knochenbildung dienen, ableiten lassen. Den verschiedenen Ausbildungsmöglichkeiten dieser Zellen zu Knorpel-, Oteoid-, Knochen- und Bindegewebe entspricht auch der gewebliche Aufbau der aus dem Knochenmesenchym sich entwickelnden bösartigen Gewächse. Das dies zusammensetzende Gewebe kann verschiedene Ausbildungsgrade aufweisen, deren geweblicher Ausdruck bekanntlich als Grundlage für die Aufstellung verschiedener geweblicher Formen der Sarkome genommen worden ist (Fibro, Chondro, Osteoplastisches Sarkom). Dazu kommt als weitere schon lange übliche Unterscheidung die *Reife* oder *Unreife* des Geschwulstgewebes (differenziertes oder undifferenziertes Sarkom). Der Tatsache, daß in ein und demselben Sarkom sehr verschiedene gewebliche Bilder angetroffen werden können, hat man durch Wortverbindungen entsprochen.

Die *osteogenen* Sarkome kommen am häufigsten vor; unter 918 Tumoren einer Statistik von Christensen waren 441 (48 %) osteogene Sarkome. Sie entwickeln sich als Einzelbildung vor allem in den langen Röhrenknochen und da wieder meist in der Metaphyse, seltener in der Diaphyse der unteren Extremität. Die Einbeziehung des Kniegelenks findet man relativ selten. Nach Angaben von Kolodny und Ivar Behring sind Femur, Tibia und Fibula am häufigsten an Sarkom erkrankt. Kolodny gibt über den Sitz des osteogenen Sarkoms in diesen Knochen folgende Zahlen an:

Untere Femurmetaphyse	82 %
Oberes Tibiaende	90 %.

Bei Männern treten diese Tumoren häufiger auf wie bei Frauen, was auch eine Statistik von Christensen und Behring beweist, wo auf insgesamt 592 Fälle 356 Männer und 230 Frauen kommen. Der Gipfelpunkt der Alterskurve ist bei den einzelnen Kliniken verschieden. Nach Angaben von Christensen und Behring fällt er in das 15. bis 28. Lebensjahr, nach Christensen auf das 15. und nach Kolodny auf das 20 Lebensjahr. Nach dem 50. Lebensjahr nimmt im Allgemeinen die Häufigkeit der osteogenen Sarkome ab.

Eine besondere Stellung unter den Geschwülsten nehmen die *Ewing'schen* Tumoren ein, wie Fall I zeigte. Nach Geschickter und Copeland sind unter 460 Knochensarkomen 15 % Ewing'sche Tumoren, und zwar bei Männern doppelt so viel wie bei Frauen. Sie stellen *Rundzellensarkome* dar mit dichtem kleinem Kern und spärlichem Protoplasma. Histogenetisch scheinen sie sich innerhalb der Lymphkanäle und zwar im Bereich der Corticalis oder subperiostal zu entwickeln und bilden grau-weißliche Tumormassen. Die Metastasierungsfähigkeit ist ziemlich ausgeprägt und besonders im Spätstadium zahlreich in den inneren Organen, vor allem in den Lungen.

Die dritte Form von Tumoren, die aus dem Periost entstehen, sind die *periostalen Fibrosarkome,* die einen glatten Tumor bilden, der mit dem Knochen fest verwachsen und oft in die Corticalis und Markhöhle eingewandert ist Sie kommen am häufigsten am distalen Femur und proximalen Tibiaende vor.

Das *klinische Bild* setzt sich zusammen aus lokalen Erscheinungen, die durch das Auftreten der Geschwulst bedingt sind und aus Symptonen, die sich bei dem weiteren Wachstum der Tumoren geltend machen. Der Beginn ist meist insensibel und erschwert daher die Diagnose. Bei diffuser Infiltration der ganzen Gelenkkapsel mit Sarkomgewebe ist das Kniegelenk mehr oder weniger stark spindelförmig aufgetrieben. Hie und da sieht man kugelförmige Ausbuchtung. Gleichzeitig kann ein Erguß vorhanden sein. Durch Druck auf Gefäße in der Kniekehle kommen Stauungen, Oedem oder Thromben vor, durch Druck auf Nerven neuralgische Symptone. Die Haut über dem Kniegelenk ist gespannt und gedehnt, seltener trifft man Venenektasien, Rötung und lokale Temperaturerhöhung. Die Bewegung bei Kniegelenkssarkomatose ist in vielen Fällen fast kaum oder nur gering eingeschränkt, trotz der Schwellung, die manchmal sehr erhebliche Grade erreichen kann. Oft klagt der Patient auch über ein gewisses Schwächegefühl im Gelenk, das gleichzeitig mit einer Erschwerung der völligen Streckung und Beugung verbunden ist. In den meisten Fällen ist die Quadrizepsatrophie mäßig stark ausgebildet, jedoch trifft man sie fast regelmäßig an. Schmerzen sind in den Anfangsstadien nur

gering vorhanden, erst mit Zunahme der Geschwulst nehmen sie einen bestimmteren Charakter an. Der Patient klagt dann über ziehende, reißende, bezw. bohrende Schmerzen, die oft auch schon, namentlich bei geringer Ausdehnung des Tumors, für rheumatische gehalten werden. Einer Statistik der Mayo-Klinik zufolge sind die Schmerzen bei periostalen Sarkomen viel ausgesprochener und heftiger als bei myelogenen. Häufig nehmen die Schmerzen beim Gehen und Stehen an Intensität zu. Für den Palpationsbefund ist im wesentlichen der histologische Aufbau des Tumors maßgebend, sodaß man ein oder auch mehrere weiche oder harte Knochen fühlen kann. Oft läßt sich auch Fluktuation und Pergamentknittern nachweisen. Allgemeine Temperaturerhöhung fehlt in den meisten Fällen namentlich in den Anfangsstadien der Erkrankung. Eine Schwellung der regionären Lymphdrüsen gehört zu dem eigentlichen Krankheitsbild, ist sie jedoch vorhanden, so kann es sich, wie ja schon öfters die histologische Untersuchung der exstirpierten Drüse nach der Operation ergeben hat, lediglich um eine Hyperplasie handeln. Die osteogenen Sarkome, die Ewing'schen Tumoren und das periostale Fibrosarkom zeigen im wesentlichen den gleichen Symptonenkomplex. Die ersten Stadien dieser Tumoren sind nicht faßbar und sie kommen daher erst in vorgeschrittenerem Stadium zur Behandlung. Die im Anfang uncharakteristischen Schmerzen bilden neben der Schwellung des Gelenks das wesentlichste Sympton. Ivar Behring gibt die Häufigkeit der Hauptsymptone bei seinen Fällen mit folgenden Zahlen an: 49 % Schmerzen, 41,4 % tastbarer Tumor und 4,3 % Spontanfrakturen Das Allgemeinbefinden ist oft trotz großen Tumors gut, die Temperaturen treten gewöhnlich nur bei Komplikationen, bei Verjauchung des Primärtumors, bei Metastasen, vor allem in den Lungen mit begleitender Bronchopneumonie auf. Kachektische Zustände kommen erst im Endstadium bei ausgedehnten Lungenmetastasen vor.

Die *klinische Diagnose* primärer Kniegelenkssarkome ist oft sehr schwierig. Rüdiger war der erste, der die richtige Diagnose vor der Operation stellte. Oft führen der Operationsbefund und die histologische Untersuchung zur Diagnose. Die Erkennung circumscripter Tumoren ist im allgemeinen leichter, als die der diffusen Kapselwucherungen Nicht allein die Anfangsstadien, sondern auch reifere Fälle, die bereits eine Veränderung der äußeren Körperform erkennen lassen, sind manchmal schwer zu diagnostizieren. Aus dem chronischen Verlauf, aus der langen Dauer läßt sich kein Schluß über den bösartigen Charakter einer solchen Erkrankung ziehen. Auch der äußere Aspekt kann den Diagnostiker auf den falschen Weg führen, denn sowohl Sarkome als auch Tuberkulose rufen eine spindelige Auftreibung des Kniegelenks

hervor. Von größter Bedeutung für die einzuschlagende Therapie ist die möglichst *frühzeitige Erkennung* der malignen Geschwulst.

Differentialdiagnostisch kommen vor allem Tuberkulose des Kniegelenks in Frage, ferner Cysten, chronische Synoviitis, Fettgewebshyperplasie, Myositis ossificans u. a. Die Kniegelenkstuberkulose zeigt in vielen Fällen ähnliche Symptome wie eine Sarkomatose des Gelenks. In beiden Fällen sind spindelförmige Auftreibungen des Knies vorhanden ohne stärkere Rötung der Haut. Der Verlauf ist bei beiden Erkrankungen langsam. Bei Sarkom sind in günstigen Fällen im Bereich der Anschwellung mehr oder weniger große circumscripte Tumoren zu tasten, während man bei Tuberkulose oft eine leichte Fluktuation feststellen kann. Die Einschränkung der Bewegung ist bei Sarkom nie so stark ausgeprägt wie bei Tuberkulose In späteren Stadien der Geschwulstbildung kann man bei der Tuberkulose Knarren und Reiben im Gelenk wahrnehmen und oft kommt es zu äußerst schmerzvollen Kontrakturen der Beuger Die Punktion ergibt die für Tuberkulose charakteristische serös eitrige Flüssigkeit, während man bei einer Sarkomatose nie Eiter punktiert. Die Temperatur steigt namentlich abends bei Tuberkulose etwas an. Muskelatrophie findet sich bei Sarkom wie auch bei Tuberkulose. Pommer hat einen Fall beschrieben, wonach differentialdiagnostisch auch Cysten in Frage kommen, die nach einem einmaligen Trauma entstehen können. Einen sehr interessanten Fall beschreibt Blumenthal in seiner Arbeit: „Primäres diffuses Kniegelenksarkom unter dem Bilde einer entzündlichen Fettgewebshyperplasie". Der klinische Befund war folgender: Anschwellung zu beiden Seiten des Ligamentum patellae, bei der Palpation Knirschen im Gelenk, keine starken Schmerzen, keine völlige Streckung des Beines möglich, Beugung dagegen frei, ausgesprochene Quadrizepsatrophie. Diagnose: entzündliche Fettgewebshyperplasie. Erst die Operation und die histologische Untersuchung ergaben die Diagnose „Sarkom". Das Bild der Kniegelenksarkomatose kann also außerordentlich verschieden sein. Rheumatische Schmerzen können ähnliche Symptome wie bei einer Geschwulst hervorrufen, bei Sitz des Sarkoms in den Epiphysen kommt die Abgrenzung gegenüber chronischen Gelenkerkrankungen in Betracht. Es gibt daher Fälle, wo erst nach längerer Beobachtung und genauester Untersuchung die richtige Diagnose gestellt werden kann.

Zur Klärung und Sicherung der Diagnose werden eine ganze Reihe von Untersuchungsmethoden angewandt, an deren Spitze die *Röntgenaufnahme* steht. Das Röntgenbild allein kann jedoch nicht eine einwandfreie Diagnose stellen. So verweist Dan Levis auf die Schwierigkeiten der röntgenologischen Unterscheidung allein

unter Ausschluß der anderen Untersuchungsmethoden im Vorwort des Buches Geschickter und Copeland zwischen Sarkom, sklerosierender Osteomyelitis, Knochenlues u. a. hin, zumal gerade die ersten Anfänge der Sarkombildung bei der einwandfreien Diagnose besondere Schwierigkeiten bereiten. Nach Konjetzny ist das Röntgenbild für eine sachgemäße klinische Beurteilung unerläßlich Aufgrund der im Röntgenbild zu erhebenden Befunde ist eine Einteilung der Knochensarkome zur besseren röntgenologischen Orientierung versucht worden, deren brauchbarste die folgende von Schinz und Uehlinger ist. Sie unterscheiden:

„1. osteolytisches osteogenes Sarkom, bei dem der Knochenabbau im Vordergrund steht und die Deformierung des Knochens gering ist. Im Röntgenbild findet sich ein Knochendefekt von Weichteilschattendichte. Derselbe kann bald mehr peripher, bald zentral sitzen.
2. Osteosklerotische osteogene Sarkome. Hier überwiegt der Knochenanbau. Man findet lichtstrahlenartig angeordnete Kalkdichte, mehr oder weniger strukturierte Knochenverdichtungen und Knochenauflagerungen.
3. Das diffus, grobfleckig verkalkende, osteogene Sarkom und maligne entartete Chondrom. Anstelle der normalen Knochenstruktur finden sich grobfleckige, kalkdichte Schattengebilde, die zum Teil konfluieren. Anatomisch handelt es sich meist um Kalkknorpel.
4. Das strahlige, osteogene Sarkom. Im Röntgenbild imponieren die sogenannten Spiculae- und Periostsporne. Es sind feine, kalkdichte Lamellen, die mehr oder weniger senkrecht vom Knochenschaft abstehen und ein recht charakteristisches, wenn auch nicht pathognomisches Bild geben. Dieses sehr typische Röntgenbild ist schon längst bekannt, findet sich aber nur in etwa $^1/_5$ aller Fälle von osteogenem Sarkom.
5. Das diaphysäre osteogene Sarkom. Die befallene Knochendiaphyse ist im Frühstadium etwas aufgetrieben und zeigt periostale Auflagerungen; im Spätstadium überwiegt die Knochenzerstörung. Der diaphysäre Sitz führt zu Verwechslungen mit Ewing-Sarkom und mit atypischen Osteomyelitisfällen."

Wie wir schon gesehen haben, macht nicht nur die klinische differentialdiagnostische Abgrenzung der Knochensarkome gegenüber verschiedenartigen Knochenerkrankungen große, unter Umständen sogar erhebliche Schwierigkeiten, sondern auch das Röntgenbild schützt nicht vor Verwechslungen mit einer Osteomyelitis, Tuberkulose, Lues u. a. Bei der tumorförmigen Osteomyelitis besteht neben sehr starker lokaler Zerstörung des alten Knochens und Ersatz desselben durch chronisch entzündliches Bindegewebe

mit Verkalkungen und relativ wenig Knochenneubildung auch anatomisch eine große Aehnlichkeit mit osteogenem Sarkom. Beide Formen der Knochenerkrankungen, Osteomyelitis und Sarkom, destruieren den befallenen Schaftabschnitt, ohne ihn auszuweiten. Differentialdiagnostisch von großer Bedeutung für Sarkom ist ferner die chronische Form der Osteomyelitis, die nach Colodny als geradezu charakteristisch für Ewing-Sarkome angegeben wird. Bei letzteren finden wir in ausgebildeten Fällen ein in gewissem Sinn charakteristisches Röntgenbild. Die Diaphyse zeigt sich spindelig aufgetrieben durch endostale und subperiostale Knochenneubildungen, sodaß es zur Bildung parallel gelagerter, zwiebelschalenartiger Schichten kommt. Bei sechs von sieben, von Geschickter und Copeland beobachteten Frühstadien war das erste Anzeichen der Neubildung eine vermehrte Dichtigkeit des Knochens. Später traten dann knochenauflösende Herde in der Markhöhle und danach auch in der Rindenschicht auf. Im Endstadium beherrscht die Knochenzerstörung das Bild, sodaß der Knochen auf lange Strecken wie ausradiert erscheinen kann (Schinz und Uehlinger) Zur Sicherung der Diagnose wird bei diesen Ewing-Tumoren ihre außerordentliche Strahlenempfindlichkeit herangezogen.

Von Seemen berichtet über einige Fälle, bei denen durch schleichende Osteomyelitis Sarkom vorgetäuscht wurde oder Sarkom unter dem Bilde einer chronischen Osteomyelitis erschien. Das Röntgenbild zeigt eine Auflockerung und wenig umfangreiche Zerstörung der Corticalis etwa in der Mitte des Femur. Diese örtlich beschränkte Knochenzerstörung sprach in den beobachteten Fällen mehr für eine Zerstörung der Corticalis vom Periost her wie beim periostalen Sarkom als für eine schleichende Osteomyelitis, die sich bekanntlich vorwiegend in den Gelenkenden der Röhrenknochen abspielt. Die Weichteilschattenbildung im Röntgenbilde befindet sich im Bereich des Oberschenkels, in dem sich Myositis ossificans in ähnlich beschaffener Schattenbildung äußert. Gegen diese Erkrankung sprachen aber Anamnese und klinischer Befund. Aehnliche Schwierigkeiten wie die Osteomyelitis kann die Tuberkulose bei der Beurteilung von gelenknahen Knochentumoren dem Röntgenologen bereiten. Bei der schwierigen Diagnose: „Arthropathia tuberculosa“ sind Serienbeobachtungen von großer Wichtigkeit. Man muß daher auf Tuberkulose verdächtige Skelettabschnitte in größeren und kleineren Zwischenräumen röntgenologisch untersuchen, um aus dem Verlauf die Diagnose erhärten zu können. Reaktive endostale und periostale Prozesse in Form von endostalen Sklerosen und periostalen Auflagerungen treten im Gegensatz zu Osteomyelitis in den Hintergrund. Die Demarkation tuberkulöser Herde kann durch Monate und Jahre hindurch unterbleiben. Der häufigste primäre Herd sitzt in der Mehrzahl der Fälle im Gelenk,

zum mindesten in unmittelbarer Gelenknähe Bei längerer Dauer der Tuberkulose können hierdurch schwere Gelenkveränderungen entstehen, während das Sarkom die Kniegelenkkapsel selbst fast ausnahmslos intakt zeigt Mehr oder weniger ausgesprochene sekundäre Knochenatrophie ist häufigste Begleiterscheinung und in manchen Fällen einzigstes röntgenologisch faßbares Symptom einer Gelenktuberkulose.

Trotz dieser geschilderten differentialdiagnostischen Schwierigkeiten ist das Röntgenbild das wertvollste Hilfsmittel zur Erkennung von Knochentumoren; führt aber auch die Röntgenaufnahme zu keiner endgültigen Diagnose, so müssen noch andere Untersuchungsmethoden hinzugezogen werden.

Die Punktion, die wir namentlich wegen der Differentialdiagnose gegenüber chronischen Gelenkaffektionen machen, kann größere oder kleinere Mengen blutig gefärbter Flüssigkeit ergeben, je nachdem man in das mit Exsudat gefüllte Gelenk oder in eine begrenzte Cyste, oder in einen soliden Teil des Tumors trifft. Ergibt die Punktion Eiter, so ist mit Sicherheit ein Sarkom auszuschließen. Von großer Bedeutung für Therapie und Prognose sind die Probeexcisionen mit anschließender genauer histologischen Untersuchung.

Ein recht düsteres Bild zeigt die *Prognose* der Kniegelenksarkomatose, welcher Art von Tumoren sie auch angehören. Die pessimistische Beurteilung auch bei radikaloperierten Fällen überwiegt allgemein. Codmann fand unter 20 Fällen von osteogenem Sarkom der Codmann-Registratur nur 15 mit „5 Jahr“ Heilung. Meyerding (Mayo-Klinik) meint, daß die chirurgische Behandlung nur palliativen Erfolg hätte, da in relativ kurzer Zeit doch Lungenmetastasen auftreten würden und sie trotz Amputation und trotz intensiver Bestrahlung innerhalb von 1—2 Jahren doch zum Tode führen. Ab und zu hat man auch auffallende Heilung beobachtet. Chondrosarkome der Kniekapsel zeigen im allgemeinen bessere Heilungsaussichten, wofür Arbeiten von Kütterer und Behring sprechen. Nach Geschickter und Copeland sind die Fibrosarkome die prognostisch aussichtsreichsten Tumoren Eine wichtige Rolle kommt der möglichst *frühzeitigen* Erkennung der Geschwulstbildung zu. Rassmann macht für die Prognose noch den Unterschied zwischen myelogenen und periostalen Tumoren, von denen er die ersteren für die gefährlicheren hält. *Metastasierungsfähigkeit* und vor allem auch das Auftreten von *Recidiven* spielen bei der prognostischen Beurteilung der Sarkome eine wichtige Rolle So wurde ein besonderer Fall von Krüger beschrieben, wo trotz jeweiliger radikaler Operation zahlreiche Recidive auftraten, das erste nach 10½ Monaten, das zweite nach weiteren 6 Monaten. Da eine radikale Operation in Form einer Amputation von seiten

des Patienten verweigert wurde, traten in immer kleiner werdenden Zeitintervallen noch drei Recidive innerhalb von 12 Monaten auf. Als sich der Patient schließlich doch noch zur Amputation entschloß, blieb er weiterhin recidivfrei. Charakteristisch für die Recidive ist die Abnahme des Zeitintervalls, während gleichzeitig die Malignität zunimmt. Man hat gewissermaßen den Eindruck, als ob der Wundreiz, der das normale Gewebe zur Granulation anreizt, auch vermehrtes Wachstum der Geschwulstzellen hervorrufe. Eine besonders fördernde Bedeutung für das Wachstum der Recidive kommt dem *Fettgewebe* zu. Es ist daher gerade in unseren Fällen erklärlich, daß bei dem Fettreichtum der Fossa poplitea vielfach Recidive der Kniegelenkstumoren auftraten.

„Bei Beginn und nicht in den Endstadien der Erkrankungen, schreibt Geschickter und Copeland, ist der richtige Zeitpunkt, die sichere Diagnose zu machen und eine richtige Behandlung einzuleiten". Sorgfältige kritische Auswertung der Krankengeschichte der klinischen und röntgenologischen Befunde ist erforderlich, die richtige Diagnose und damit auch die richtige Therapie zu finden. Die Therapie richtet sich nach den jeweiligen Verhältnissen und hängt von verschiedenen Faktoren ab, z. B. Größe des Tumors, Zusammenhang des Tumors mit dem Gelenk, Möglichkeit der Operation überhaupt u. a. Bei den operablen Kniegelenkssarkomen kann man therapeutisch zwei Wege gehen: 1. konservativ und 2. radikal. Die konservative Therapie besteht in der Resektion nur des vom Tumor befallenen Knochenteils, die radikale Methode in einer Resektion des ganzen Gelenks bezw. in einer Amputation. Eine ganze Anzahl von Chirurgen vertritt den Standpunkt der radikalen Operation, indem sie vor allem die Gefahr der Recidive berücksichtigen. Rüdiger dagegen meint, daß die Resektion des Kniegelenks mit gründlicher Extirpation der ganzen Neubildung in der Mehrzahl ausreichend sei und nur sehr weit fortgeschrittene Fälle eine Amputation bezw. Exarticulation erfordern. Blumenthal vertritt wegen der Recidivgefahr den Standpunkt der radikalen Operation. Bei den in unserer Klinik beobachteten Fällen wurde bei 4 die Resektion ausgeführt, und nur in einem Falle mußte wegen Auftreten von Recidivs die Amputation ausgeführt werden. Bei circumscripten Tumoren dürfte im allgemeinen die konservative Behandlung, d. h. die Extirpation der Geschwulst ohne Eingriffe, die das Gelenk zerstören, genügen, und nur bei sehr fortgeschrittenen Fällen oder bei Auftreten eines Recidivs dürfte die radikale Operation indiziert sein. Sämtliche Operationen werden bei *Esmarchscher* Blutleere durchgeführt (Technik der Operation siehe Krankengeschichte). Die inoperablen Fälle, die ja im allgemeinen für das Kniegelenk weniger in Frage kommen, werden heute mit Röntgenstrahlen und Radium behandelt. Von Coley

wurde eine Impfung mit Bakterienfiltraten und Sterilisaten, Behandlung mit Tumorextrakten selbst und vermittels dieser gewonnenen Immunseren eingeführt. Bis jetzt sind aber hierüber keine sicheren Erfolge bekannt.

Einer großen Anzahl von Fällen von Kniegelenkssarkomen, die in der Literatur angeführt sind und zum Teil auch denen, die in unserer Klinik beobachtet wurden, ging ein *Trauma* voraus. Virchow ging von dem Grundsatz aus, daß äußere Verletzung und Reizwirkung Anlaß zu einer Geschwulstbildung geben können, und daß eine Störung des Zellengewichtes oder eine Herabsetzung des normalen Wachstumswiderstandes oder eine Proliferation der Geschwulstkeime stattfinden kann. Nach Sauerbruch: *„Geschwulst und Trauma“* ist es sehr wohl möglich, daß durch Verdrängung und Verschiebung einzelner Zellen aus ihrem Verbande, man denke nur an einen Bluterguß, oder durch chemische Einflüsse, die sich aus den Heilungsprozessen ergeben, allein schon durch die Heilungshyperaemie, d. h. durch die verstärkte Durchblutung und ihren gesteigerten Zellstoffwechsel, jene für die Geschwulstentstehung notwendigen Veränderungen eines ganzen Zellverbandes entstehen können. Das Trauma selbst gibt allerdings nur den Anstoß zur Entfaltung pathologischer Vorgänge, die an sich durch Abnormität oder Abwegigkeit des Zellwachstums vorausbestimmt waren.

Frangenheim sagt: Es muß ein Unfall in Gestalt einer Gewalteinwirkung überhaupt erwiesen und das Unfallereignis einigermaßen erheblich gewesen sein. Sarkome, besonders Knochensarkome, entstehen selten nach sehr starken Gewalteinwirkungen, häufiger nach solchen mittlerer Stärke. Maßgebend ist, daß das Trauma nur als auslösendes Moment anzusprechen ist (Pick und Faenkel), und daß überhaupt die Fähigkeit der Zellen zu blastomatöser Tätigkeit vorhanden ist. Je ausgesprochener diese Tendenz ist, um so geringer kann dann das auslösende Trauma sein.

Thiem bemißt die untere Grenze des Zeitraumes zur Entwicklung eines Sarkoms auf drei Wochen. Es ist nicht ausgeschlossen, daß eine sofort nach dem Unfall festzustellende von einem Haematom oder einer periostalen Reizung herrührende Schwellung kontinuierlich und unmerklich in ein Sarkom übergehen kann. Nach einer sehr zuverlässigen Zusammenstellung von Bügener gibt es in der Literatur etwa hundert Fälle von auf dem Boden äußerer Einwirkung entstandener bösartiger Geschwülste.

Für die in der Freiburger Klinik beobachteten Fälle kann gesagt werden, daß irgend ein ursächlicher Zusammenhang mit dem Auftreten der Geschwulst abgelehnt werden kann, weil der örtliche und zeitliche Zusammenhang der Entwicklung der Geschwülste am Orte der Verletzung für den Uebergang des geschädigten Gewebes in die bösartige Geschwulstzellenmasse

spricht. Ein schon vorhandener verborgener Geschwulstherd, der durch die Stauchung gereizt wäre, hätte ein schnelleres Wachstum gezeigt. Da aber die Genese der Tumoren im allgemeinen, wie auch die Entwicklung am Orte einer Verletzung an und für sich noch sehr wenig bekannt ist, muß ein Zusammenhang zwischen Unfall und Geschwulstbildung auch dann Anerkennung finden, wenn nach der Betrachtung der vorliegenden Fälle und deren Verlauf auch ohne bestimmte Beweise nur mit der Möglichkeit gerechnet werden muß. Darum ist auch in unseren Fällen maßgebend, daß der Zusammenhang zwischen Geschwulst und Verletzung nicht abgelehnt werden kann. Ein Zusammenhang muß schon deshalb anerkannt werden, da die drei Forderungen:

1. Identität des Ortes,
2. Kontinuität der Erscheinung,
3. nicht zu großer Zwischenraum zwischen Trauma und ersten Geschwulstsymptomen in unseren Fällen erfüllt sind.

Neben dieser traumatischen Genese können aber auch chronische Reizzustände, vor allem die Tuberkulose, für die Entstehung eines Sarkoms verantwortlich gemacht werden. Kaufmann schildert einen Fall, wo nach Kniegelenksresektion wegen Fungus (synoviale Form) sich später ein Sarkom entwickelte. Ebenso stellen Ostitis deformans, Tendovaginitis praesarkomatöse Erkrankungen dar. Nach Statistiken von Geschickter und Copeland, Schinz und Uehlinger fällt die Hauptzahl der Erkrankungen in die Zeit des stärksten Knochenwachstums, sodaß man auch hierin vorbedingende Ursachen vermuten kann. Chronische Röntgenschädigungen, thermische und chemische Reize können ebenfalls zu einer Geschwulstentstehung führen.

Zusammenfassend kann für die in der Freiburger Chirurgischen Universitätsklinik beobachten Fälle von Kniegelenkssarkomatose folgendes gesagt werden:

1. Im Laufe von 6 Jahren wurden 6 Fälle der Klinik eingewiesen.
2. Nach Alter und Geschlecht lassen sie sich folgendermaßen einteilen: Es befanden sich darunter 4 Männer, im Alter von 18, 21, 34, 39 Jahren und 2 Patientinnen im Alter von 12 und 55 Jahren.
3. Anamnestisch ließ sich in 4 Fällen ein Trauma ermitteln.
4. Den Ausgangspunkt des Sarkoms bildete teils das Fibulaköpfchen (3), teils die proximale Tibiaepiphyse (3)
5. In einem Falle (2) war die Geschwulstmasse ins Gelenk durchgebrochen, in einem 2. Falle bestand der Verdacht auf Einbruch ins Gelenk durch Belastung. (Näheres ist nicht zu ermitteln, da der Patient gegen den Willen des Arztes die Klinik verließ.) Die anderen Fälle zeigen ein von Tumormassen völlig freies

Gelenk, sodaß man in diesen Fällen eigentlich nur von „kniegelenknahen“ Sarkomen sprechen kann.

6. Unter der Diagnose „Sarkom“ kamen 6 Fälle zur Operation, 5 davon erwiesen sich tatsächlich als solche, während in einem Falle die Operation keinen Tumor zu Tage brachte (Cyste, 3)
7. Die Röntgendiagnose „Sarkom“ wurde ebenfalls in allen Fällen gestellt, obwohl sie, wie vor allem Fall 6 zeigt, große Schwierigkeiten bereitete.
8. Die Operation wurde in jedem Falle durchgeführt, und zwar zunächst die Resektion des Tumors bezw. des Kniegelenks mit anschließender Amputation bei 3 Fällen in Oberschenkelmitte.
9. Ueber den Erfolg ist zu sagen, daß 4 Patienten als geheilt, 3 davon mit gut sitzender Prothese entlassen werden konnten, ohne daß Recidive oder Metastasen auftraten In einem Falle ging die Patientin an ausgedehnten Lungenmetastasen zugrunde.

Herrn Oberarzt Professor Dr. E. Schneider bin ich für die Ueberlassung des Themas und die freundlichen Anregungen bei der Arbeit zu ergebenstem Danke verpflichtet.

Literaturverzeichnis.

1. Aschoff, L.: a) „Allg. Path.," Seite 751, Bd. 2.
   b) „Spez. Path.," Seite 232, Bd. 2.
2. Blumenthal, M.: „Primäres Sarkom der Kniegelenkskapsel unter dem Bilde der entzündlichen Fettgewebshyperplasie," Dtsch. Med. Wschr. 1912, Bd 38.
3. Burckhardt, L.: „Primär. Sarkom d. Kniegelenkskapsel."
4. Coenen, H.: Med. Klinik 1929, Nr. 13/15.
5. Ewing, J.: „Neoplastik diseases."
   Philadelphia and London 1931.
6. Frangenheim, P.: „Die Klinik der bösartigen Geschwülste". Leipzig 1925.
   „Geschwulstbildung und Trauma". 1925.
7. Garré, C.: „Diffuses Sa. des Kniegelenks." Beitr. z. kl. Chirg. Bd. 7, S. 232.
8. Geschickter, Ch. u. M. Copeland: „Tumors of bone." Newjork 1931.
9. Geschickter, Ch.: Arch. Surg. 24 / 1932.
10. Gulecke: Arch. f. kl. Chirug. 174 / 1933.
11. Hammer, H.: Dtsch. Ztschr. f. Chirurg. 1931.
12. Hannemüller: „Ueber primäres Sa. d. Gelenkkapsel."
    Beitr. z. kl. Chirurg. Bd. 63, S. 308.
13. Hellner, H.: Beitr. f. kl. Chirurg. 169 / 1932.
14. Hoffa, A.: „Bedeutung des Fettgewebes für die Path. des Kniegelenkes."
    Dtsch. med. Wschr. 1904.
15. Hüter, K.: „Klinik der Gelenkkrankheiten," Leipzig 1870.
16. Krüger, H.: „Anatomie und Klinik d. pr. Sa. d. Kniegelenks."
    Inaug. Diss. Leipzig 1903.
17. Konjetzny, Ge.: „Knochensarkome und ihre Begrenzung." 1933.
18. Lexer E.: „Zentralblatt f. Chirug." 1931, Nr. 42.
    „Zentralblatt f. Chirug." 1931, Nr. 47.
19. Langemack, O.: „Zur Kenntnis der Chondrome."
    Arch. f. kl. Chirug. Bd. 72.
20. Lagiadèr, H.: „Prim Sa. d. Kniegelenkskapsel "
    Arch. f kl. Chirug. Bd. 132.
21. v. Lichtenstetn: „Kniegelenkssarkom unter dem Bilder einer tuberkulösen Beugekontraktur.
22. Lund und Iversen: Acta Scandinavica Chirurgica." 1932.
23. Neumann, M.: „Myologenes Tibiasarkom" arch. f. kl. Chir. Bd. 42.
24. Rüdiger, A.: „Zur Diag und Ther. d. prim. Sa. d. Kniegelenkskapsel."
    Dtsch. Ztschr. f. Chirurgie, Bd. 82 / 1906.
25. Raßmann, D.: „Ueber periostales und myologenes Sarkom."
    Inaug. Diss. Göttingen 1913.
26. Sauerbruch, F.: „Geschwulst und Trauma." Dtsch Ztschr. f. Chirug. Bd. 199.
27. v. Seemen: Dtsch. Ztschr. f. Chirug. Bd. 239 / 1933.
28. Simon, H.: „Gibt es echte Riesenzellensarkome?"
    Dtsch. Ztschr f Chirug. Bd. 229 / 1933.
29. Simon G : „Extirpation einer Gelenkmaus." Arch. f kl Chirurg Bd. 6 / 1865.
30. (Schröder F.: Arch f. kl. Chirurg. Bd. 16 / 1931.)
31. Stieda, H.: „Lipoma aborescens." Beitr. f. kl. Chirug. Bd. 16.
32. Zuppinger, A.: Arch. f. kl. Chirug. Bd. 174 / 1933
33. Troell, A.: „Sa. in den langen Röhrenknochen mit Berücksichtigung ihrer Behandlung und der Bedeutung des Traumas für die Geschwulstaetiologie " Arch. f. kl. Chirug. Bd. 163.
34. Zentralorgan f. Chirurgie; Band 41, Seite 408, Band 44, Seite 173.

Lebenslauf.

Am 1. Juli 1910 wurde ich in Baden-Baden als Sohn des Postinspektors J. Bäcker geboren. In meiner Heimatstadt besuchte ich die Volksschule und das Gymnasium, am letzteren bestand ich Ostern 1929 die Reifeprüfung. Das medizinische Studium begann ich im Sommer 1929 in Heidelberg. Hier bestand ich Ende Sommersemester 1931 das Physikum. Das erste klinische Semester verbrachte ich in Freiburg, im folgenden Sommersemester 1932 studierte ich in Wien und kehrte dann im Winter 1932 wieder nach Freiburg zurück, wo ich die letzten klinischen Semester verbrachte. Am 14. Dezember 1934 bestand ich in Freiburg das medizinische Staatsexamen.